

## **PENGARUH EKSTRAK DAUN KERSEN (*Muntingia calabura*) TERHADAP GAMBARAN MIKROSKOPIS HEPAR TIKUS WISTAR JANTAN YANG DIINDUKSI ETANOL DAN *SOFT DRINK***

Fiqih Kartika Murti<sup>1</sup>, Siti Amarwati<sup>2</sup>, Noor Wijayahadi<sup>3</sup>

<sup>1</sup> Mahasiswa Program Pendidikan S-1 Kedokteran Umum, Fakultas Kedokteran, Universitas Diponegoro

<sup>2</sup> Staf Pengajar Patologi Anatomi, Fakultas Kedokteran, Universitas Diponegoro

<sup>3</sup> Staf Pengajar Farmakologi, Fakultas Kedokteran, Universitas Diponegoro

Jl. Prof. H. Soedarto, SH., Tembalang -Semarang 50275, Telp. 02476928010

### **ABSTRAK**

**Latar Belakang :** Konsumsi alkohol dan *soft drink* semakin meningkat di dunia. Minuman yang mengandung etanol dan *soft drink* memiliki efek negatif terhadap hepar, diantaranya menghasilkan peroksidasi lipid, inflamasi hepar, stres oksidatif, penyakit hati alkoholik, resistensi insulin, dan *Non Alcoholic Fatty Liver Disease*. Ekstrak daun kersen memiliki sifat antioksidan dan antiinflamasi yang berpotensi sebagai hepatoprotektor sehingga dapat mencegah dan mengurangi kerusakan pada hepar.

**Tujuan:** Membuktikan pengaruh ekstrak daun kersen terhadap gambaran mikroskopis hepar tikus Wistar jantan yang diinduksi etanol dan *soft drink*.

**Metode:** Penelitian *true experimental* dengan *Post Test-Only Control Group Design*. Sebanyak 30 tikus Wistar jantan dibagi menjadi 5 kelompok yaitu kontrol, P1, P2, P3, dan P4. Kelompok P1 dan P3 diberi etanol 40% sebesar 1,8 ml/200 g/hari. Kelompok P2 dan P4 diberi *soft drink* sebesar 50 ml/hari. Kelompok P3 dan P4, 60 menit sebelum diinduksi etanol 40% dan *soft drink* diberikan ekstrak daun kersen sebesar 500 mg/kgBB/hari. Setelah intervensi 30 hari, sampel diterminasi dan heparnya dibuat preparat untuk diamati gambaran mikroskopis. Uji analisis menggunakan *Kruskal-Wallis* dan *Mann Whitney*.

**Hasil:** Pemeriksaan histopatologi menunjukkan sebagian besar hepatosit dalam keadaan normal pada kelompok kontrol, nekrosis zona 3 lobulus hepar pada P1, degenerasi parenkimatososa pada P2, degenerasi parenkimatososa pada P3, dan hepatosit dalam keadaan normal pada P4. Uji *Kruskal-Wallis* menunjukkan perbedaan yang bermakna pada seluruh kelompok (Kontrol, P1, P2, P3, dan P4) dengan  $p=0,001$ . Hasil uji *Mann-Whitney* menunjukkan perbedaan yang bermakna pada K-P1 ( $p=0,001$ ), K-P2 ( $p=0,001$ ), P1-P3 ( $p=0,001$ ), dan P2-P4 ( $p=0,011$ ).

**Kesimpulan:** Pemberian ekstrak daun kersen menghasilkan perbedaan yang bermakna pada gambaran mikroskopis hepar yang diinduksi etanol dan *soft drink*

**Kata Kunci:** Etanol, *soft drink*, ekstrak daun kersen, hepatoprotektor, gambaran mikroskopis hepar

### **ABSTRACT**

## **THE EFFECT OF MUNTINGIA CALABURA LEAVES EXTRACT IN LIVER MICROSCOPICS APPEARANCE ON MALE WISTAR RATS INDUCED BY ETHANOL AND SOFT DRINK**

**Background:** Alcohol and soft drink consumption is increasing in the world. Ethanol and soft drink have negative effects on the liver including produce lipid peroxidation, hepatic inflammation, oxidative stress, alcoholic liver disease, induce insulin resistance, and Non Alcoholic Fatty Liver Disease. *Muntingia calabura* leaf extract has antioxidant and anti-

inflammatory characteristics that have the potential as hepatoprotective so it can prevent and decrease liver damage.

**Aim:** to prove the effect of *Muntingia calabura* leaves extract to liver microscopics appearance on Wistar rats induced by ethanol and soft drink.

**Method:** True experimental research with Post Test-Only Control Group Design. 30 Wistar rats divided into 5 groups those were control, P1, P2, P3, and P4. Group P1 and P3 were given ethanol 40% orally with dose 1,8 ml/200 g/day. Group P2 and P3 were given soft drink with dose 50 ml/day. Group P3 and P4, 60 minutes before induced by ethanol 40% (P3) and soft drink (P4) were given *Muntingia calabura* leaves extract with dose 500 mg/kgW/day. After 30 days interventions, samples were terminated and livers were taken for microscopic. Analyzed by Kruskal-Wallis dan Mann-Whitney test.

**Result:** Histopatological examination showed that the hepatocytes in control group mostly were normal, necrosis 3<sup>rd</sup> zone in P1, parenchym degeneration in P2, parenchym degeneration in P3, and normal hepatocytes in P4. Kruskal-Wallis test result showed significant differences for control, P1, P2, P3, and P4 (P=0,001). Mann-Whitney test result showed significant differences for K-P1 (p=0,001), K-P2 (p=0,001), P1-P3 (p=0,001), and P2-P4 (p=0,011).

**Conclusion:** Administration of *Muntingia calabura* leaves extract gave significant differences for liver microscopic appearance induced by ethanol and soft drink

**Key words:** Ethanol, soft drink, *Muntingia calabura* leaves extract, hepatoprotector, liver microscopic appearance

## PENDAHULUAN

Jumlah peminum alkohol di dunia semakin meningkat, *World Health Organization* (WHO) mencatat pada tahun 2014 bahwa 3,3 juta kematian setiap tahun merupakan hasil dari dampak negatif penggunaan alkohol, jumlah ini mewakili sekitar 5,9% kematian di seluruh dunia.<sup>1</sup> Di Indonesia, data dari Riskesdas pada tahun 2007 jumlah remaja pengonsumsi minuman keras di Indonesia mencapai 4,9%.<sup>2</sup> Berdasarkan data dari Dinas Kesehatan Propinsi Jawa Tengah pada tahun 2010 di perkirakan sekitar 25% remaja berusia 15-25 tahun telah menggunakan minuman keras.<sup>3</sup>

Menurut Peraturan Presiden Nomor 74 Tahun 2013 tentang “Pengendalian dan Pengawasan Minuman Beralkohol”, minuman beralkohol adalah minuman yang mengandung etil alkohol atau etanol (C<sub>2</sub>H<sub>5</sub>OH) yang diproses dari bahan hasil pertanian yang mengandung karbohidrat dengan cara fermentasi dan destilasi atau fermentasi tanpa destilasi. Dari definisi ini terlihat jelas bahwa jenis alkohol yang diizinkan dalam minuman beralkohol adalah etanol.<sup>4</sup>

Selain alkohol, konsumsi *soft drink* juga menunjukkan peningkatan yang signifikan.<sup>5</sup> Berdasarkan laporan Zenith International, pada tahun 2005, konsumsi *soft drink* di dunia

sebesar 4,7% dan mencapai 498 miliar liter setara dengan 77 liter per orang per tahun. Pada tahun 2007, konsumsi *soft drink* di dunia meningkat hingga 552 miliar liter dan setara dengan 82,5 liter per orang per tahun. Pada tahun 2008, riset dari sebuah lembaga pada 1000 responden remaja usia 13-18 tahun di lima kota di Indonesia (Jakarta, Surabaya, Semarang, Medan, dan Makasar) menunjukkan hasil bahwa konsumsi *soft drink* pada remaja rata-rata 2 kaleng/botol dalam satu minggu.<sup>6</sup>

*Soft drink* adalah minuman yang tidak mengandung alkohol. Berdasarkan pemanisnya, ada dua jenis *soft drink* yang beredar yaitu *soft drink* reguler dengan pemanis fruktosa (*High Corn Fructose Syrup*, HCFS) dan *soft drink* diet dengan pemanis nonkalori (aspartam).<sup>7</sup>

Hati merupakan organ terbesar dalam rongga abdomen dan merupakan pusat metabolisme tubuh dengan fungsi yang sangat kompleks, yang secara berkelanjutan terpapar oleh berbagai xenobiotik.<sup>8,9</sup> Sebanyak 80% metabolisme etanol terjadi di hepar.<sup>10,11</sup> Konsumsi etanol akut menghasilkan peroksidasi lipid dalam parenkim hepar, sebagai indikator stres oksidatif.<sup>10</sup> Sedangkan, penggunaan etanol dalam jumlah yang besar atau dalam jangka waktu yang panjang dapat merusak hepar melalui beberapa mekanisme diantaranya proses oksidasi etanol oleh alkohol dehidrogenase (ADH) yang menghasilkan asetaldehida yang sangat aktif dan beracun, dapat meningkatkan produksi *reactive oxygen species* (ROS) melalui sitokrom P450 2E1 (CYP 2E1), atau penurunan rasio NAD : NADH, dan dapat menurunkan kadar antioksidan selular.<sup>10,11</sup> Kerusakan hepar yang terjadi akibat alkohol dapat menyebabkan timbulnya penyakit hati alkoholik yaitu *fatty liver* (perlemakan hati), hepatitis alkoholik/steatohepatitis alkoholik, dan sirosis hepar.<sup>12</sup>

Demikian pula dengan konsumsi *soft drink* yang juga dikaitkan dengan risiko penyakit hati. Penelitian terbaru menunjukkan bahwa peningkatan konsumsi *soft drink* berkaitan dengan *Non Alcoholic Fatty Liver Disease* (NAFLD).<sup>13</sup> *Soft drink* mengandung gula tambahan yang sangat tinggi berupa fruktosa. Diet tersebut juga meningkatkan peroksidasi lipid hepatic dan inflamasi pada hepar tikus.<sup>7</sup>

Pada dasarnya, hepar memiliki antioksidan endogen untuk menangkal radikal bebas yang ditimbulkan oleh obat, zat toksik, zat metabolit toksik atau agen non-infeksius lainnya. Apabila jumlah radikal bebas berlebihan yang diantaranya diakibatkan oleh konsumsi alkohol dan *soft drink*, maka fungsi hepar akan terganggu dan antioksidan alami hepar tidak mampu lagi melawan oksidan tersebut sehingga hepar membutuhkan antioksidan eksogen. Salah satu

antioksidan eksogen yang dapat berperan sebagai hepatoprotektor ini adalah daun kersen (*Muntingia calabura*). Berdasarkan berbagai penelitian fitokimia yang telah dilakukan sebelumnya, daun kersen memiliki kelebihan dibanding dengan bagian tumbuhan kersen lainnya karena daunnya mengandung lebih banyak senyawa antioksidan seperti flavonoid, tannin, *triterpene*, saponin, dan polifenol yang menunjukkan aktivitas antioksidatif.<sup>14,15</sup> Secara ilmiah, telah dibuktikan bahwa daun kersen memiliki berbagai aktivitas farmakologis meliputi antioksidan, antiulkus, antinosiseptif, antipiretik, anti-inflamasi, antiproliferatif, dan antistafilokokus.<sup>16</sup> Berbagai laporan juga telah menunjukkan bahwa aktivitas antioksidan dan anti-inflamasi memainkan peranan penting dalam mekanisme aktivitas hepatoprotektif.<sup>17</sup> Oleh karena itu, peneliti memilih untuk meneliti efek daun kersen sebagai hepatoprotektor dalam menangkal radikal bebas yang ditimbulkan oleh pemakaian etanol dan *soft drink* pada gambaran histopatologis hepar tikus Wistar.

## METODE PENELITIAN

Penelitian ini merupakan penelitian *true experimental* dengan metode *Post Test Only Control Group Design*. Penelitian ini dilakukan di Laboratorium Penelitian dan Pengujian Terpadu Universitas Gajah Mada, Yogyakarta untuk pemeliharaan dan intervensi terhadap hewan coba, tempat pembuatan ekstrak daun kersen dilakukan di Laboratorium Kimia Fakultas Kedokteran Universitas Diponegoro, serta pembuatan dan pengecatan preparat hepar hewan coba dilakukan di Laboratorium Sentral Patologi Anatomi RSUP dr. Kariadi, Semarang. Penelitian dan pengumpulan data berlangsung dari bulan Maret s/d Mei 2016.

Sampel penelitian ini adalah tikus Wistar jantan yang dipilih dengan metode *Simple Random Sampling* yang memenuhi kriteria inklusi yaitu tikus Wistar jantan, berat badan kurang lebih 170-190 gram, umur 2-3 bulan, sehat, dan morfologi tampak normal. Sampel akan dieksklusi jika terdapat kecacatan dan akan di *drop out* jika mati dalam masa penelitian. Sampel terdiri dari 30 tikus Wistar jantan yang terbagi menjadi 5 kelompok yang masing-masing tikus Wistar dikandangkan secara individual, yaitu kontrol, P1, P2, P3, dan P4. Kelompok kontrol hanya diberikan pakan dan minum standar. Kelompok P1 dan P3 diberikan etanol 40% per oral sebesar 1,8 ml/200 g/hari dengan bantuan sonde. Kelompok P2 dan P4 diberikan *soft drink* dengan kadar gula 41g/425 ml sebesar 50 ml/hari pada pukul 16.00-08.00 WIB, yang dimasukkan dalam tempat minum kandang masing-masing dan tikus dibiarkan

meminumnya sendiri. Kelompok P3 dan P4, 60 menit sebelum diinduksi etanol 40% (P3) dan *soft drink* (P4) diberikan ekstrak daun kersen per oral sebesar 500 mg/kgBB/hari dengan bantuan sonde. Perlakuan dilakukan selama 30 hari berturut turut. Pada hari ke 31, semua hewan coba akan diterminasi dengan menggunakan anestesi ketamin 0,2 ml yang telah dicampurkan dengan aquades 0,8 ml lalu disuntikkan sebanyak 0,3 ml IM lalu didislokasi vertebra servikalis dan dibedah untuk diambil organ hepar.

Lalu organ hepar hewan percobaan difiksasi dengan larutan *buffer* formalin 10%. Selanjutnya dibuat preparat histologi dengan metode blok parafin dengan pengecatan HE, lalu tiap preparat dibaca dalam 5 lapangan pandang dengan pembesaran mikroskop 400x. Kriteria penilaian gambaran histopatologis hepar yang digunakan adalah dengan mengombinasikan sistem *skoring Histopathology Manja Roenigk* dan *Pramyothin* yang dapat dilihat pada Tabel 1.

**Tabel 1.** Kriteria Penilaian Kerusakan Hepar<sup>18</sup>

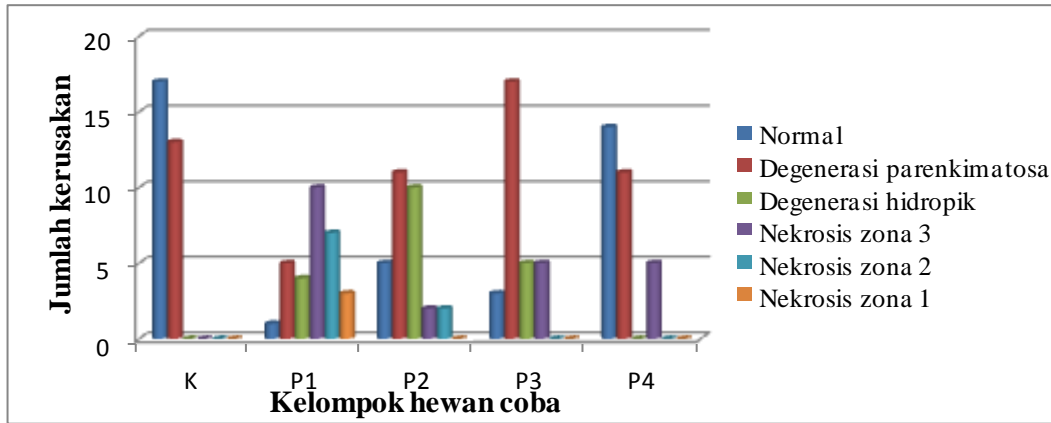
Tingkat Perubahan	Nilai
Normal	1 (Normal)
Degenerasi parenkimatososa	2 (Ringan)
Degenerasi hidropik	3 (Sedang)
Nekrosis di zona 3 (Sentrolobuler)	4 (Berat)
Nekrosis luas terbatas pada zona 2	5 (Sangat Berat)
Nekrosis meluas sampai pada zona 1	6 (Paling Berat)

Variabel bebas dalam penelitian ini adalah ekstrak daun kersen (*Muntingia calabura*), etanol, dan *soft drink*. Sedangkan, variabel terikatnya adalah gambaran mikroskopis hepar tikus Wistar jantan. Data yang dikumpulkan dalam penelitian ini merupakan data primer yang berasal dari pemeriksaan mikroskopis organ hepar tikus Wistar jantan. Data akan dianalisis dengan uji non parametrik yaitu uji *Kruskal-Wallis* dan untuk mengetahui perbedaan pada kelompok-kelompok percobaan maka dilanjutkan dengan uji *Mann-Whitney*.



**HASIL PENELITIAN**

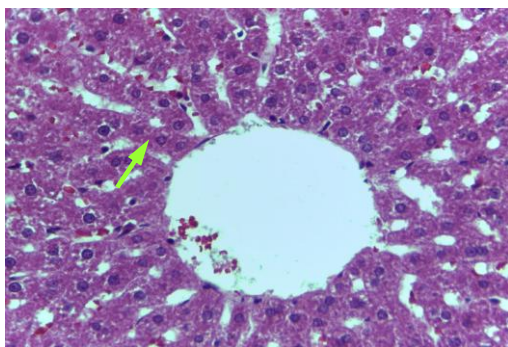
Berikut ini merupakan data masing-masing derajat kerusakan pada 5 lobulus hepar yang diamati pada kelompok kontrol, P1, P2, P3, dan P4



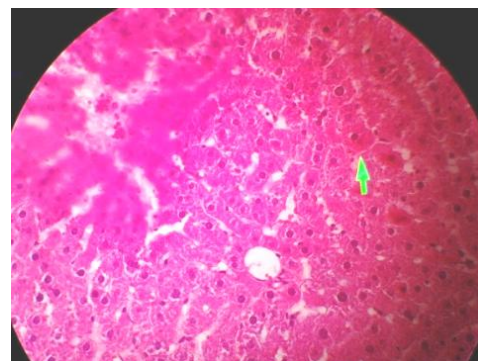
**Grafik 1.** Hasil Pengamatan Gambaran Mikroskopis Hepar

Gambaran mikroskopis hepar kelompok kontrol didominasi oleh hepatosit yang masih dalam keadaan normal. Pada kelompok P1 sebagian besar hepatosit mengalami nekrosis sentrolobuler (zona 3) bahkan didapatkan nekrosis yang meluas hingga zona 1. Pada kelompok P2 sebagian besar hepatosit mengalami degenerasi parenkimatosa. Pada kelompok P3 sebagian besar hepatosit mengalami degenerasi parenkimatosa dan pada kelompok P4 didominasi oleh hepatosit yang masih dalam keadaan normal.

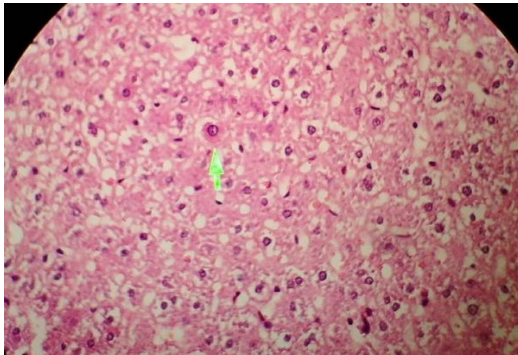
Berikut ini merupakan hasil pengamatan mikroskopis hepar yang mewakili setiap tingkat perubahan.



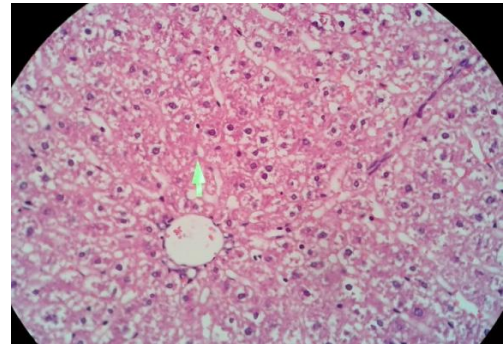
**Gambar 2.** Sel dalam keadaan normal K (HE, 400x)



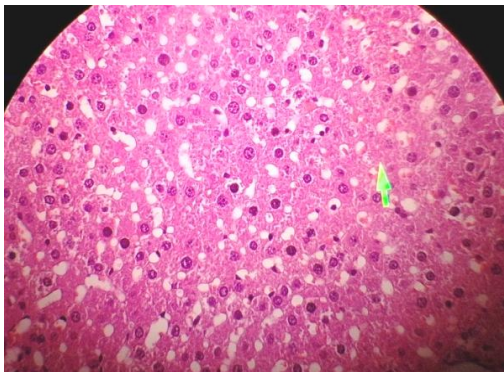
**Gambar 3.** Degenerasi parenkim P4 (HE, 400x)



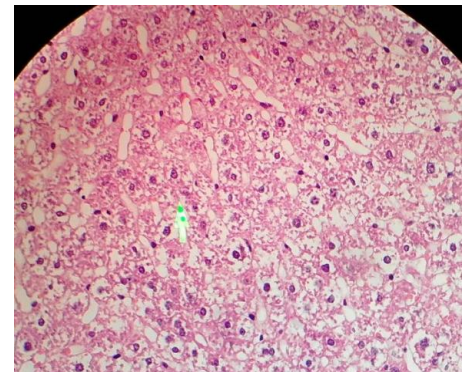
Gambar 4. Degenerasi hidropik P1 (HE, 400x)



Gambar 5. Nekrosis zona 3 P1 (HE, 400x)



Gambar 6. Nekrosis zona 2 P2 (HE, 400x)



Gambar 7. Nekrosis zona 1 P1 (HE, 400x)

Dari hasil uji *Kruskall-Wallis* diperoleh nilai  $p=0,001$  ( $p<0,05$ ) yang berarti terdapat perbedaan bermakna. Maka selanjutnya analisis data akan diteruskan dengan menggunakan uji *Mann-Whitney* untuk menilai perbedaan antara 2 kelompok. Berikut adalah hasil uji *Mann-Whitney*

**Tabel 2.** Hasil uji statistik perbedaan antara 2 kelompok

Kelompok	K	P1	P2	P3	P4
K	-	0,001*	0,001*	0,001*	0,200
P1	0,001*	-	0,001*	0,001*	0,0001
P2	0,001*	0,001*	-	0,705	0,011*
P3	0,001*	0,001*	0,705	-	0,009*
P4	0,200	0,001*	0,011*	0,009*	-

\*hasil analisis uji *Mann-Whitney* bermakna jika  $p<0,05$

Berdasarkan uji *Mann-Whitney*, diperoleh hasil bahwa terdapat perbedaan yang bermakna antara kelompok K dengan P1 (0,001), K dengan P2 (0,001), K dengan P3 (0,001), P1 dengan P2 (0,001), P1 dengan P3 (0,001), P1 dengan P4 (0,001), P2 dengan P4 (0,011), dan P3 dengan P4 (0,009). Sedangkan, terdapat perbedaan yang tidak bermakna antara K dengan P4 (0,200), dan P2 dengan P3 (0,705).

## PEMBAHASAN

Sebagai organ utama yang memetabolisme dan mendetoksifikasi obat dan toksin di dalam tubuh, hepar berpotensi mengalami kerusakan akibat beragam bahan kimia terapeutik atau lingkungan. Cedera hepar dapat terjadi akibat toksisitas langsung, terjadi melalui konversi suatu xenobiotik menjadi toksin aktif oleh hepar atau ditimbulkan oleh mekanisme imunologik.<sup>19</sup> Hepatosit yang terdapat dalam lobulus-lobulus hepar terlibat dalam proses degradasi obat-obatan, toksin, dan zat asing lain yang masuk ke dalam tubuh (xenobiotik).<sup>20</sup> Keracunan bahan toksik yang berlebihan dapat menyebabkan kerusakan pada hepar yang diawali dengan adanya proses degenerasi parenkimatososa, degenerasi hidropik hingga nekrosis.<sup>21-22</sup> Kerusakan pada hepar juga dapat disebabkan oleh konsumsi etanol dan *soft drink* yang merupakan bahan toksik bagi hepar yang telah dibuktikan dalam berbagai penelitian.<sup>7,23-26</sup>

Pada kelompok kontrol yang hanya diberi pakan dan minum standar melalui sonde, hasil pengamatan gambaran mikroskopis menunjukkan bahwa sebagian besar sel dalam keadaan baik/normal. Pada kelompok P1 menunjukkan bahwa perubahan gambaran mikroskopis hepar tikus yaitu berupa kerusakan hepatosit mulai dari tahap degenerasi parenkimatososa hingga nekrosis yang meluas ke zona 1 yang didominasi oleh tingkat kerusakan berat yaitu nekrosis yang meluas hingga zona 3 (sentrolobuler). Kerusakan yang terjadi pada kelompok P1 paling berat jika dibandingkan dengan kelompok P2, P3, dan P4 karena ditemukan nekrosis zona 1 yang merupakan tingkat kerusakan paling berat. Telah diketahui bahwa metabolisme utama etanol terjadi di dalam hepar. Metabolisme etanol dalam hepar melibatkan berbagai enzim intrahepatik seperti katalase, enzim sitokrom P-450, dan alkohol dehidrogenase. Oleh berbagai proses tersebut, dihasilkan produk sampingan berupa asetaldehid dan radikal bebas yang dapat menyebabkan kerusakan dalam hepar.<sup>10-11,23-25,27</sup> Hal tersebut menunjukkan bahwa etanol yang diberikan pada hewan coba dapat menyebabkan



kerusakan akibat gangguan fungsi hepar melalui berbagai jalur yang telah diuraikan di atas sesuai dengan penelitian-penelitian yang telah dilakukan sebelumnya.

Berdasarkan hasil pengamatan pada kelompok P2, menunjukkan bahwa konsumsi *soft drink* dapat menimbulkan perubahan pada gambaran mikroskopis hepar yaitu dengan ditemukannya kerusakan hepatosit berupa degenerasi parenkimatososa hingga nekrosis zona 3 (berat). Mengonsumsi minuman yang mengandung banyak karbohidrat seperti *soft drink* dapat menurunkan kadar antioksidan endogen dalam hepar dan membran sel. Penurunan kadar antioksidan endogen tersebut menyebabkan penurunan respon mekanisme protektif akibat stres oksidatif yang disebabkan oleh konsumsi *soft drink* secara kronik. Mengonsumsi diet hiperglikemik hiperkalorik seperti *soft drink* juga dapat menyebabkan obesitas dan meningkatkan peroksidasi lipid serta menginduksi stres oksidatif dengan mengganggu metabolisme redoks dalam mitokondria sehingga dapat menyebabkan kerusakan fungsi dalam hepar.<sup>28</sup> Hal tersebut menunjukkan bahwa *soft drink* yang dikonsumsi oleh tikus dapat menyebabkan kerusakan pada hepar melalui mekanisme-mekanisme yang telah diuraikan di atas sesuai dengan penelitian-penelitian yang telah dilakukan sebelumnya.

Berdasarkan hasil pengamatan, juga ditemukan bahwa gambaran mikroskopis kelompok P1 didominasi oleh kerusakan yang berat yaitu nekrosis sentrolobuler (zona 3). Sedangkan gambaran mikroskopis kelompok P3 yang diberikan intervensi ekstrak daun kersen sebelum diberikan etanol menunjukkan kerusakan didominasi oleh degenerasi parenkimatososa yang bersifat reversibel dan masih dapat ditemukannya hepatosit yang dalam keadaan normal. Hal tersebut menunjukkan kerusakan pada P3 lebih ringan dibandingkan dengan P1 yang membuktikan bahwa ekstrak daun kersen yang diberikan 60 menit sebelum pemberian etanol pada kelompok P3 mampu mencegah kerusakan yang ditimbulkan oleh etanol. Ekstrak daun kersen dalam penelitian-penelitian sebelumnya sudah dibuktikan memiliki potensi hepatoprotektif melalui dua mekanisme utama yaitu sebagai antiinflamasi dan antioksidan. Hasil dari penelitian ini menunjukkan bahwa hipotesis peneliti tentang potensi hepatoprotektif ekstrak daun kersen telah terbukti dan sesuai dengan penelitian-penelitian sebelumnya.<sup>16,17</sup>

Pada kelompok P4 diberikan ekstrak daun kersen 60 menit sebelum pemberian *soft drink* yang diharapkan dapat mencegah kerusakan akibat *soft drink* tersebut dan terbukti dengan hasil pengamatan pada kelompok P4 yang menunjukkan bahwa gambaran

mikroskopis hepar kelompok P4 didominasi oleh hepatosit yang masih dalam keadaan baik/normal sedangkan gambaran mikroskopis hepar pada kelompok P2 yang hanya diberikan *soft drink* saja didominasi oleh degenerasi parenkimatososa dan hidropik dan adanya nekrosis hingga zona 2. Hal tersebut menunjukkan kerusakan yang dialami oleh P4 lebih ringan dibandingkan dengan P2. Banyaknya hepatosit yang masih dalam keadaan baik/normal pada kelompok P4 membuktikan bahwa ekstrak daun kersen mampu bekerja sebagai hepatoprotektor pada hepar yang diinduksi oleh *soft drink*.

Daun kersen (*Muntingia calabura*) merupakan antioksidan eksogen yang digunakan dalam penelitian ini karena daun kersen merupakan sumber daya alam yang melimpah, kaya akan senyawa aktif antioksidan, antiinflamasi, dan manfaat lainnya. Aktivitas antioksidatif daun kersen diantaranya melalui mekanisme pengikatan radikal bebas, dekomposisi peroksida lipid, pengikatan katalis ion logam transisi, dan pencegahan inisiasi dan berlanjutnya kerusakan rantai hidrogen.<sup>14</sup> Berbagai investigasi untuk mendeteksi senyawa fitokimia di dalam ekstrak daun kersen menunjukkan adanya berbagai senyawa antioksidan diantaranya flavonoid, saponin, tanin, dan fenolik.<sup>29</sup> Potensi hepatoprotektif ekstrak daun kersen dapat dijelaskan melalui masing-masing senyawa fitokimianya yaitu flavonoid telah dilaporkan memiliki sifat antioksidan, antiinflamasi, dan hepatoprotektif. Saponin juga menunjukkan aktivitas hepatoprotektif melalui sifatnya sebagai antioksidan dan antiinflamasi. Tanin diketahui juga memiliki kemampuan menangkal radikal bebas, antiinflamasi, dan hepatoprotektif.<sup>16</sup>

Berbagai senyawa aktif yang terkandung dalam daun kersen ini telah dibuktikan mampu mencegah dan mengurangi kerusakan hepar akibat etanol dan *soft drink* yang dibuktikan dengan perubahan histopatologis hepar pada kelompok P3 dan P4 yang menunjukkan derajat kerusakan hepar lebih ringan dan memberikan perbedaan yang bermakna dibandingkan dengan kelompok P1 dan P2 yang tidak diberikan ekstrak daun kersen. Kesimpulan dari hasil penelitian ini adalah terdapat pengaruh ekstrak daun kersen terhadap gambaran mikroskopis hepar tikus Wistar jantan yang diinduksi etanol dan *soft drink*.

Perlu dilakukan penelitian lebih lanjut dengan menggunakan etanol, *soft drink*, dan ekstrak daun kersen (*Muntingia calabura*) dosis bertingkat untuk mengetahui lebih lanjut kemampuan hepatoprotektif dari ekstrak daun kersen (*Muntingia calabura*) serta penelitian

lebih lanjut dengan melakukan pemberian ekstrak daun kersen (*Muntingia calabura*) setelah pemberian etanol dan *soft drink* terhadap hepar untuk mengetahui efek terapinya agar dapat diterapkan sebagai terapi pada intoksikasi akibat etanol dan *soft drink*.

### UCAPAN TERIMA KASIH

Puji syukur penulis panjatkan kehadirat Allah SWT karena atas pertolongan dan rahmat-Nya serta kemudahan dari-Nya penulis dapat menyelesaikan Laporan Hasil Karya Tulis Ilmiah ini. Penulis juga berterima kasih kepada dr. Siti Amarwati, Sp.PA (K) selaku dosen pembimbing 1 karya tulis ilmiah, dr.Noor Wijayahadi, M.Kes., Ph.D selaku dosen pembimbing 2 karya tulis ilmiah, dr. Ika Pawitra Miranti, M.Kes., Sp.PA selaku ketua penguji, dr. Sigid Kirana Lintang Bhima, Sp. KF selaku penguji, serta keluarga dan teman-teman yang senantiasa memberikan doa dan dukungan sehingga penulisan karya tulis ilmiah ini dapat terselesaikan.

### DAFTAR PUSTAKA

1. World Health Organization. Alcohol. c2015. Available from : <http://www.who.int/mediacentre/factsheets/fs349/en/#>.
2. Riset Kesehatan Dasar 2007. Republik Indonesia: Badan Penelitian dan Pengembangan Kesehatan Departemen Kesehatan; c2007. Available from: <http://terbitan.litbang.depkes.go.id/penerbitan/index.php/blp/catalog/download/22/22/29-2>
3. Suseno D, Rimawati E, Nurjanah. Perilaku mengonsumsi minuman keras di kalangan remaja awal di desa kunden kecamatan wirosari kabupaten grobogan. Fakultas Kesehatan Universitas Dian Nuswantoro. 2014.
4. Tim Redaksi. Menilik Regulasi Minuman Beralkohol di Indonesia. Badan POM RI. 2014; 15:2. Available from : <http://perpustakaan.pom.go.id/KoleksiLainnya/Buletin%20Info%20POM/0314.pdf>.
5. Recai Ogur, Bulent Uysal, Torel Ogur, Halil Yaman, Emin Oztas, Aysegul Ozdemir, *et al*. Evaluation of the Effect of Cola Drinks on Bone Mineral Density and Associated Factors. *Basic & Clinical Pharmacology & Toxicology*. 2007; 100: 334–338.
6. Muthmainnah. Faktor-Faktor yang Mempengaruhi Konsumsi Minuman Ringan Berkarbonasi Pada Mahasiswa Program Studi Administrasi Bisnis PNJ 2009. Depok : Fakultas Ilmu Keperawatan Program Studi Ilmu Keperawatan; 2012.
7. Nseir W, Nassar F, Assy N. Soft drinks consumption and nonalcoholic fatty liver disease. *World J Gastroenterol*. 2010; 16(21): 2579-2588.
8. Amirudin R. Fisiologi dan Biokimia Hati. Dalam: Sudoyo AW, Setiyohadi B, Alwi I, Simadibrata MK, Setiati S, Editor. *Ilmu Penyakit Dalam Jilid I Edisi V* Jakarta: Pusat Penerbitan IPD FKUI; 2009; h.627.
9. Sudha A, Srinivasan P, Manikandaselvi S, Thinagarbabu R. Protective effect and antioxidant role of *Achyranthus aspera* L. against ethanol-induced oxidative stress in rats. *International Journal of Pharmacy and Pharmaceutical Sciences*. 2012; 4(3): 280-284.

10. Ha H, Shin HJ, Feitelson MA, Yu DY. Oxidative stress and antioxidants in hepatic pathogenesis. *World J Gastroenterol.* 2010;16(48):6035–43.
11. Venkatraman A, Shiva S, Wigley A, Ulasova E, Shhieng D, Bailey SM, *et al.* The role of iNOS in alcohol-dependent hepatotoxicity and mitochondrial dysfunction in mice. *Hepatology.* 2004; 40:565–573.
12. Longo DL, Kasper DL, Jameson JL, Fauci AS, Hauser SL, Loscalzo J. *Harrison's principle of internal medicine.* 18<sup>th</sup> ed. New York: McGraw-Hill; 2011. Chapter 307, Alcoholic Liver Disease.
13. Assy N, Nasser G, Kamayse I, Nseir W, Beniashvili Z, Djibre A, *et al.* Soft drink consumption linked with fatty liver in the absence of traditional risk factors. *Can J Gastroenterol [Internet].* 2008 [Cited 2015 Dec 20]; 22:811–816. Available from : National Center for Biotechnology Information (NCBI) Journals.
14. Zakaria ZA, Mustapha S, Sulaiman MR, Jais AMM, Somchit MN, Abdullah FC. The antinociceptive action of aqueous extract from *Muntingia calabura* leaves: the role of opioid receptors. *Med Princ Pracyt.* 2007; 16:130–136.
15. Lee CW, Yen FL, Huang HW, Wu TH, Ko HH, Tzeng WS, Lin CC. *et al.* Resveratrol nanoparticle system improves dissolution properties and enhances the hepatoprotective effect of resveratrol through antioxidant and anti-inflammatory pathways. *Journal of Agricultural and Food Chemistry.* 2012; 60(18): 4662–4671.
16. Mahmood ND, Nasir NLM, Rofiee MS, Tohid SFM, Ching SM, Teh LK, *et al.* *Muntingia calabura*: A review of its traditional uses, chemical properties, and pharmacological observations. *Pharmaceutical Biology.* 2014; 52(12): 1598–1623.
17. Rofiee MS, Yusof MIM, AbdulHisam EE, Bannur Z, Zakaria ZA, Somchit MN. Isolating the metabolic pathways involved in the hepatoprotective effect of *Muntingia calabura* against CCl<sub>4</sub>-induced liver injury using LCMS Q-TOF. *Journal of Ethnopharmacology.* 2015; 166: 109-118.
18. Hidayah RR. Pengaruh Madu Terhadap Gambaran Mikroskopis Hepar pada Tikus Wistar Jantan yang Diinduksi Monosodium Glutamat [Skripsi]. Semarang : Fakultas Kedokteran Program Pendidikan Sarjana Kedokteran; 2015.
19. Kumar V, Cotran RS, Robbins SL. *Buku Ajar Patologi Robbins Volume 2.* Ed.9. Jakarta: EGC; 2012.
20. Ross MH, Paulina W. *Histology: a text and atlas: with correlated cell and molecular biology, sixth edition.* Philadelphia: Lippincott Williams & Wilkins, a Wolters Kluwer business; 2011.
21. Vinay Kumar, Abdul K. Abbas NF. *Pathology.* Philadelphia PennsylvaniaP: Elsevier Saunders; 2005-60-65.
22. Kasno, Prastyo A. *Patologi hepar dan saluran empedu ekstra hepatic.* Semarang: Fakultas Kedokteran Universitas Diponegoro; 2012.
23. *Gambaran Efek Toksik Etnaol pada Sel Hati.* Bandung : FPMIPA Universitas Pendidikan Indonesia; c2012.
24. Suaniti NM, Djelantik AAGS, Suastika K, Astawa NM. Kerusakan Hati Akibat Keracunan Alkohol Berulang pada Tikus Wistar. *Jurnal Veteriner.* 2012; 13(2): 199-204.
25. Moon K, Abdelmegeed MA, Song B. Inactivation of Cytosolic Aldehyd Dehydrogenase via Nitrosylation in Ethanol-Exposed Rat Liver . *FEBS Lett.* 2007; 21:3967-3972.
26. Jawi IM, Sutirta-Yasa WP, Saputra H. Gambaran histologis hepar serta kadar SGOT dan SGPT darah mencit yang diberikan alkohol secara akut dan kronis. *Dexa Media.* 2007; 1(20) : 23-26.

27. Nugroho CA. Pengaruh Minuman Beralkohol Terhadap Jumlah Lapisan Sel Spermatogenik dan Berat Vesikula Seminalis Mencit. Madiun : Fakultas Matematika dan Ilmu Pengetahuan Alam Universitas Widya Mandala; 2007.
28. Milei J, Losada MO, Goetz H, , Grana DR, Suárez D, Azzato F, *et al.* Chronic cola drinking induces metabolic and cardiac alterations in rats. *World J Cardiol.* 2011; 3(4): 111–116.
29. Balakrishnan KP, Narayanaswamy N, Duraisamy A. Tyrosinase inhibition and anti-oxidant properties of *Muntingia calabura* extract: *in vitro* studies. *International Journal of Pharma and Bio Sciences.* 2011; 2(1).