



**PENGARUH PERENDAMAN EKSTRAK DAUN CEREMAI (*Phyllanthus acidus* [L] *skeels*)
TERHADAP KELULUSHIDUPAN DAN HISTOPATOLOGI GINJAL
IKAN PATIN (*Pangasius hypophthalmus*) YANG DIINFEKSI BAKTERI *Aeromonas hydrophila***

*The Effect of Immersion Ceremai Leaf Extract (*Phyllanthus acidus* [L] *Skeels*) againsts the Survival and Histopathology Kidney of Catfish (*Pangasius hypophthalmus*) which Infected by *Aeromonas hydrophila**

Ditha Cahyaningrum, Sarjito*, Alfabetian Harjuno Condro Haditomo

Program Studi Budidaya Perairan, Jurusan Perikanan
Fakultas Perikanan dan Ilmu Kelautan, Universitas Diponegoro
Jl. Prof Soedarto, SH, Tembalang, Semarang, Jawa Tengah – 50275, Telp/Fax. +6224 7474698

ABSTRAK

Ikan patin (*Pangasius hypophthalmus*) adalah salah satu komoditas ikan air tawar ekonomis penting. Pengembangan budidaya melalui sistem intensifikasi dapat memperbesar peluang terjangkitnya penyakit bakteri. Salah satu penyakit bakteri yang menyerang yaitu *Aeromonas hydrophila*. Penggunaan antibiotik untuk mengobati ikan dapat meningkatkan resistensi, sehingga diperlukan obat alternatif untuk mengobati dari daun ceremai (*Phyllanthus acidus*[L] *skeels*) yang mengandung flavonoid, tanin dan saponin sebagai antibakteri. Penelitian ini bertujuan untuk mengetahui pengaruh perendaman dan dosis terbaik ekstrak daun ceremai terhadap kelulushidupan serta histopatologi ikan patin yang di infeksi bakteri *A. Hydrophila*. Ikan uji di injeksi bakteri *A. Hydrophila* sebanyak 0,1mL dengan konsentrasi 10^7 CFU/mL secara intramuskular. Setelah menunjukkan gejala klinis berupa peradangan yang kemudian menjadi luka (*ulcer*) di bekas suntikan dan *haemorage* pada sirip dubur, ikan patin direndam dalam ekstrak daun ceremai selama 15 menit. Hasil pengamatan diperoleh nilai kelulushidupan tertinggi terdapat pada perlakuan C sebesar 60%, diikuti oleh perlakuan D sebesar 43,33%, perlakuan B sebesar 6,67% dan pada perlakuan A sebesar 3,33%. Penggunaan ekstrak daun ceremai terbukti berpengaruh nyata ($P<0,05$) terhadap kelulushidupan ikan patin yang di infeksi bakteri *A. hydrophila*. Pada pengamatan histopatologi diperoleh adanya kelainan pada organ ginjal seperti adanya nekrosis, degenerasi vakuola dan kongesti. Hasil penelitian menunjukkan bahwa ekstrak daun ceremai mampu menyembuhkan ikan patin yang di infeksi bakteri *A. hydrophila*, dimana dosis terbaik terdapat pada perlakuan C (1500 ppm) dengan nilai kelulushidupan tertinggi sebesar 60%.

Kata kunci : Daun ceremai; Patin; Histopatologi; *Aeromonas hydrophila*

ABSTRACT

*Catfish (*Pangasius hypophthalmus*) is one of freshwater fish commodity that has economic value. Intensification system can increase of chances contracting bacterial disease. One of bacterial disease that formed by *Aeromonas hydrophila*. Utilization of antibiotics for treat a fish againsts to increase resistance, necessitating alternative medicine to treat it from ceremai leaf (*Phyllanthus acidus* [L] *Skeels*) that containing flavonoids, tannins and saponins as a antibacterial. The purpose of this study is to determine the effect of immersion and the best dose of ceremai leaf extract againsts survival and histopathological of catfish that in *A. hydrophila* bacterial infections. Fish injection test in bacteria *A. hydrophila* as 0,1mL with concentration 10^7 CFU / mL intramuscularly. After was showed clinical symptoms inflammation that become wound (*ulcer*) at the injection site and *haemorage* in anal fin, than all of catfishis had immersion session with is ceremai leaf extract for 15 minutes. The Observations showed that the highest survival rate is in treatment C at 60%, followed by treatment D 43.33%, amounting to 6.67% B treatment and the treatment A of 3.33%. The utilization of ceremai leaf extracts proved significantly effect ($P<0,05$) on the survival of catfish infected bacteria *A. hydrophila*. From histopathological observations acquired abnormalities in internal organs such as necrosis, degeneration vacuoles, congestion. In kidney the results showed that ceremai leaf extract is able to heal catfish that was infected by *A. hydrophila*, and had best dose in treatment C (1500 ppm) with the highest survival rate of 60%.*

Keywords: Ceremai leaf, Catfish, Histopathology, *Aeromonas hydrophila*

*Corresponding authors (Email: sarjito_msdp@yahoo.com)



PENDAHULUAN

Ikan patin (*Pangasius hypophthalmus*) merupakan salah satu komoditas ikan konsumsi air tawar yang bernilai ekonomis penting karena beberapa kelebihan yang dimiliki seperti pertumbuhan yang cepat, mudah dibudidayakan dan dapat dipelihara pada perairan dengan kandungan oksigen rendah (Muslim, 2009). Keunggulan ini menyebabkan ikan patin diminati para pembudidaya untuk dibudidayakan. Menurut Kementerian Kelautan dan Perikanan tahun (2013), perkembangan produksi ikan patin menunjukkan kenaikan yang signifikan, dimana pada tahun 2012 produksi ikan patin mencapai 651.000 ton per tahun dan pada tahun 2013 meningkat menjadi 972.778 ton per tahun.

Budidaya ikan patin dengan sistem intensifikasi sering menghadapi gangguan berupa serangan penyakit yang dapat menyebabkan kerugian dalam kegiatan budidayanya. Kurniawan (2011) melaporkan bahwa penyakit yang sering menyerang ikan patin adalah *Motile Aeromonas Septicemia* (MAS) atau lebih sering dikenal sebagai penyakit bercak merah yang disebabkan oleh bakteri *A. hydrophila*. Penyakit akibat serangan *A. hydrophila* ini biasanya terjadi saat pergantian musim pada benih selama tahap pertumbuhan produksi ikan patin. Pengobatan dengan cara pemberian antibiotik sudah sering dilakukan, akan tetapi pengobatan ini dapat menyebabkan bakteri menjadi resisten dan meningkatkan residu pada ikan tersebut sehingga berdampak buruk pada konsumen dan lingkungan (Muslim, 2009). Oleh karena itu, perlu dicari bahan alternatif sebagai pengganti antibiotik dari bahan alami untuk mengendalikan serangan bakteri tersebut. Bahan alternatif yang dapat digunakan adalah dengan menggunakan ekstrak daun ceremai (*Phyllanthus acidus* (L.) Skeels.).

Daun ceremai (*Phyllanthus acidus* (L.) Skeels.) merupakan bahan alternatif yang dapat digunakan sebagai pengganti antibiotik. Daun ceremai bersifat antibakteri dan antiinflamasi (Hidayati *et al.*, 2013 dan Diding *et al.*, 2010) karena memiliki kandungan bahan aktif seperti tanin, flavonoid dan saponin (Pratiwi *et al.*, 2013). Penggunaan daun ceremai dengan cara ekstrak diharapkan agar bahan aktif yang terdapat didalam daun dapat keluar dan masuk kedalam pelarut. Seperti yang pernah dilaporkan oleh Hidayati *et al.* (2013) bahwa penggunaan ekstrak daun ceremai terbukti dapat menghambat pertumbuhan bakteri *Salmonella typhi* secara *in vitro*. Oleh karena itu berdasarkan informasi tersebut sangat menarik dilakukan penelitian mengenai potensi ekstrak daun ceremai (*Phyllanthus acidus* (L.) Skeels.) terhadap ikan patin yang terinfeksi bakteri *A. hydrophila*.

Penelitian ini dilaksanakan pada bulan April – Agustus 2014 di Laboratorium Budidaya Perairan Fakultas Perikanan dan Ilmu Kelautan Universitas Diponegoro sebagai tempat untuk pemeliharaan ikan patin. Kultur bakteri *A. hydrophila* dilakukan di UPT Laboratorium Terpadu Universitas Diponegoro. Pembuatan ekstrak daun ceremai dilakukan di Laboratorium Kimia Organik, Fakultas Sains dan Matematika Universitas Diponegoro dan pembuatan preparat histopatologi dilakukan di Laboratorium Anatomi dan Patologi RSUP Kariadi, Semarang.

METERI DAN METODE PENELITIAN

Pada penelitian ini menggunakan metode eksperimental dengan Rancangan Acak Lengkap (RAL) yaitu 4 perlakuan dan 3 kali ulangan. Ikan uji yang digunakan dalam penelitian ini adalah ikan patin (*Pangasius hypophthalmus*) dengan kisaran panjang 6 cm yang diperoleh dari petani pembudidaya ikan patin di wilayah Ngrajek, Magelang, Jawa Tengah. Jumlah Ikan yang digunakan sebanyak 120 ekor, dan dipelihara di dalam 12 akuarium dengan kepadatan 10 ekor/akuarium. Parameter kualitas air pada penelitian ini yaitu oksigen terlarut 3,3 – 3,5mg/L dengan kisaran suhu antara 25,7 - 27 dan pH berkisar 8,2 – 8,8.

Pembuatan ekstrak menggunakan daun ceremai segar yang sebelumnya telah dibersihkan dengan air dan ditiriskan, kemudian dikeringkan pada suhu ruang. Daun ceremai yang sudah kering diblender hingga halus. Serbuk daun ceremai yang didapat di maserasi dengan pelarut etanol 96%. Penggunaan pelarut etanol 96% mengacu dari penelitian yang telah dilakukan oleh Hidayati *et al.* (2013). Maserasi dilakukan selama 3x24 jam dengan sesekali diaduk. Maserat yang diperoleh dipisahkan dengan cara penyaringan, kemudian diuapkan dan di pakuatkan menggunakan *rotary evaporator* dengan suhu 40°C hingga dipeloreh sampel ekstrak daun ceremai.

Pada penelitian ini isolat bakteri *A. hydrophila* yang digunakan merupakan koleksi Sarjito *et al.* (2013). Pasase dilakukan sebanyak 3 kali untuk meningkatkan patogenitas bakteri sebelum digunakan untuk uji tantang. Media TSA (*Tryptic Soy Agar*) digunakan sebagai media padat non spesifik untuk kultur bakteri. TSB (*Tryptone Soya Broth*) digunakan sebagai media kultur cair. PBS (*Phospat Buffered Saline*) (pH konstan 7,4) berfungsi sebagai media pengenceran *A. hydrophila*. Media GSP berfungsi sebagai media padat untuk kultur *A. hydrophila*.

Uji *In vivo* yang dilakukan dengan menginjeksi bakteri *A. hydrophila* sebanyak 0,1 mL dengan dosis 10⁷ CFU/ml. Perendaman dengan ekstrak daun ceremai dengan dosis 1000ppm, 1500ppm dan 2000ppm dilakukan selama 15 menit setelah ikan menunjukkan gejala klinis pasca injeksi. Pengamatan efektifitas ekstrak daun ceremai dilakukan dengan mengamati kelulushidupan ikan patin selama 14 hari pemeliharaan. Pada akhir penelitian dilakukan isolasi di bagian organ hati dan ginjal ikan patin untuk mengetahui kondisi jaringan pasca pengobatan.



HASIL DAN PEMBAHASAN

Hasil dari uji *in vitro* diketahui bahwa ekstrak daun ceremai mempunyai aktivitas antibakteri dalam menghambat pertumbuhan bakteri *Aeromonas hydrophila*. Hal ini dibuktikan dengan terbentuknya zona hambat di daerah sekitar kertas cakram. Diameter zona hambat yang terbentuk pada masing-masing dosis ekstrak daun ceremai tersaji pada Tabel 1.


Tabel 1. Diameter Zona Hambat Ekstrak Daun Ceremai terhadap *A. hydrophila*

Dosis	Ulangan (mm)			Rerata (mm)
	1	2	3	
0 ppm	0	0	0	0
1000 ppm	9,42	9,22	7,92	8,85
1500 ppm	8,89	12	8,46	9,78
2000 ppm	8,89	9,71	10,2	9,60

Berdasarkan Tabel 1, diketahui ekstrak daun ceremai mempunyai kemampuan daya hambat terhadap bakteri *A. hydrophila*. Zona hambat terbesar terdapat pada dosis 1500 ppm dengan diameter yang terbentuk sebesar 9,78 mm, diikuti dengan dosis 2000 ppm sebesar 9,60 mm dan dosis 1000 ppm menghasilkan zona hambat sebesar 8,85 mm.

Hasil dari uji *in vitro* ekstrak daun ceremai membuktikan adanya kemampuan daun ceremai dalam menghambat *A. hydrophila*. Hal ini terbukti dengan terbentuknya zona hambat pada tiap dosis uji, kecuali pada dosis 0 ppm, dimana tidak adanya zona hambat yang terbentuk. Dosis 1500 ppm merupakan dosis yang menghasilkan zona hambat terbesar yaitu 9,78mm. Berdasarkan hasil uji *in vitro* diketahui bahwa ekstrak daun ceremai memiliki aktivitas antibakteri. Pernyataan tersebut diperkuat oleh Bell *et al.* (2009) yang menyatakan bahwa diameter zona hambat yang terbentuk ≥ 6 mm dikategorikan memiliki aktivitas antibakteri, sedangkan diameter zona hambat yang terbentuk < 6 mm dikategorikan tidak memiliki aktivitas antibakteri.

Pengamatan gejala klinis yang dilakukan pasca infeksi *A. hydrophila* meliputi perubahan morfologi dan tingkah laku. Perubahan tingkah laku yang terjadi seperti respon makan yang menurun, tubuh menggantung dan ikan berenang mendekati aerasi. Sedangkan perubahan morfologi yang terdeteksi pada ikan patin yang diinfeksi bakteri adalah timbulnya pendarahan pada pagian sirip, mata yang menonjol keluar, luka (*ulcer*) pada bekas suntikan dan pembengkakan pada perut (*dropsy*). Gejala klinis berupa perubahan morfologi ikan patin pasca infeksi bakteri dapat dilihat pada Gambar 1.



Keterangan :
a) Hemoragge pada sirip dubur
b) Peradangan (inflamasi) pada punggung,
c) Mata membesar (*exophthalmia*)
d) Perut mengembung (*Dropsy*)


Gambar 1. Gejala Klinis Ikan patin Pasca Infeksi *A. hydrophila*

Hasil dari pengamatan gejala klinis terlihat adanya perubahan tingkah laku dan morfologi. Perubahan tingkah laku yang timbul pada ikan uji yang diinfeksi bakteri *A. hydrophila* adalah nafsu makan yang menurun, berenang miring dan berenang mendekati aerasi. Haryani *et al.* (2012) menjelaskan bahwa infeksi *A. hydrophila* menyebabkan ikan stres, berenang di sekitar aerasi dan pada umumnya ikan berenang miring, dikarenakan keseimbangan tubuh berkurang. Rahmaningsih (2007) juga melaporkan mengenai perubahan tingkah laku ikan akibat serangan *A. hydrophila* yaitu lendir yang berlebihan dan respon terhadap makanan menurun. Sedangkan perubahan morfologi yang terjadi seperti pendarahan pada sirip perut dan anus, pembengkakan pada mata (*exophthalmia*) serta disusul dengan timbulnya *ulcer* pada bagian bekas suntikan. Gejala klinis akibat *A. hydrophila* juga pernah dilaporkan oleh Muslim (2009) bahwa ikan yang diinfeksi *A. hydrophila* terdapat luka dan perut yang mengembung. Yuhana *et a.* (2008) menambahkan bahwa gejala klinis yang timbul biasanya berupa peradangan dan pendarahan di bagian tubuh serta mata menonjol. Pendarahan pada tubuh dan mata menonjol (*exophthalmia*) akibat bakteri *A. hydrophila* juga pernah dilaporkan oleh Asniatih *et al.* (2013), pada ikan lele dumbo (*Clarias gariepinus*) dan Rahmaningsih (2007), pada ikan nila (*Oreochromis niloticus*).



Setelah gejala klinis teridentifikasi, maka dilakukan pengobatan dengan menggunakan rendaman ekstrak daun ceremai selama 15 menit. Hari ke- 8 pasca perendaman menunjukkan bahwa ikan uji mengalami perubahan kearah yang lebih baik, dilihat dari kondisi morfologi yang berangsur-angsur mulai kembali normal seperti ikan sehat. Perbaikan kondisi ikan uji ini dapat dilihat dengan adanya perubahan morfologi ikan patin pasca penyuntikan dan perendaman. Perubahan ini terjadi pada perlakuan C dan D di hari ke 9 pasca perendaman, dimana mulai berkurangnya peradangan pada tubuh ikan uji. Ikan uji pada perlakuan B mulai terjadi pemulihan pada hari ke 11 pasca perendaman. Pada akhir penelitian, ikan uji yang hidup dengan kondisi lebih baik diketahui pada perlakuan C, dimana 3 ekor pada ulangan ke 1, 7 ekor pada ulangan ke 2 dan 8 ekor pada ulangan ke 3. Selanjutnya pada perlakuan D jumlah ikan uji yang hidup 4 ekor pada ulangan ke 1 dan 3, serta 5 ekor pada ulangan ke 2 dan perlakuan B hanya tersisa 1ekor ikan uji disetiap ulangan yang hidup hingga akhir pemeliharaan. Kondisi ini berbeda dengan ikan uji pada perlakuan A, dimana ikan uji tidak mengalami perubahan kearah yang lebih baik dan hanya 1 ekor ikan uji yang hidup yaitu pada ulangan ke 3.

Hasil pengamatan yang dilakukan selama 14 hari pasca perendaman menunjukkan adanya perubahan pada kondisi ikan. Sistem perendaman menurut Haryani *et al.* (2012) dapat mempermudah proses pengobatan terutama untuk ikan yang berukuran kecil dalam skala yang banyak. Perubahan morfologi pasca perendaman mulai terlihat di hari ke-8 yang ditandai dengan mulai berkurangnya peradangan dan luka yang mulai mengering pada perlakuan C dan D. Sedangkan perlakuan B mulai menunjukkan perubahan pada hari ke-10 pasca dilakukan perendaman. Hal ini diduga karena adanya kandungan flavonoid dan tanin yang terdapat dalam ekstrak daun ceremai. Pernah dilaporkan oleh Hidayati *et al.* (2013) bahwa dalam ekstrak daun ceremai terdapat bahan aktif berupa flavonoid dan tanin yang bersifat antiinflamasi dan antibakteri. Ajizah (2004) menjelaskan bahwa antibakteri pada tanin dapat membunuh pertumbuhan bakteri karena tanin mempunyai daya toksisitas yang dapat mengakibatkan perubahan permeabilitas sel. Flavonoid juga sebagai antibakteri bekerja dengan cara menghambat pertumbuhan pada bakteri dengan merusak dinding sel dan membran sitoplasma (Sudarno *et al.*, 2011). Selain sebagai antibakteri flavonoid juga dapat berfungsi sebagai antiinflamasi (Diding *et al.*, 2010) sehingga mengurangi peradangan dan membantu mengurangi pembengkakan pada luka. Kondisi ikan pasca infeksi *A. hydrophila* (tanpa perendaman) dan pasca perendaman dapat dilihat pada Gambar 2.



- Keterangan :
- | | |
|-------------------------------|---|
| a) Luka melebar dan bernanah, | A. tanpa perlakuan perendaman |
| b) Luka berisi nanah, | B. pasca perendaman pada bagian punggung. |
| c) Luka membuka, dan | C. pasca perendaman pada bagian punggung. |
| d) mulai tumbuh daging baru. | D. pasca perendaman pada bagian punggung. |

Gambar 2. Kondisi ikan pasca infeksi *A. hydrophila*

Perbaikan Kondisi morfologi ikan uji pada perlakuan B, C dan D mengalami perubahan ke arah pemulihan. Pada hari ke 11 pasca perendaman (Gambar 2) yang ditandai dengan mulai mengeringnya luka (Gambar 2c) dan tumbuhnya daging baru (Gambar 2d) pada bagian punggung. Hal ini berbeda dengan kondisi ikan uji pada perlakuan A (tanpa dilakukan perendaman) (Gambar 2a), dimana banyak mengalami kematian pada hari ke 7 dan hari ke 9 pasca infeksi *A. hydrophila* yang ditandai dengan luka yang cenderung terlihat semakin melebar dan membusuk pada bagian punggung serta terjadi infeksi yang semakin parah.

Pada penelitian ini diperoleh pula kelulushidupan ikan patin tertinggi yaitu 60% yang ditunjukkan pada perlakuan C (dosis 1500ppm), diikuti oleh perlakuan D sebesar 43,33%, perlakuan B sebesar 6,67% dan perlakuan dengan kelulushidupan terendah terdapat pada perlakuan A sebesar 3,33%. Kelulushidupan ikan patin dapat dilihat pada Tabel 2.



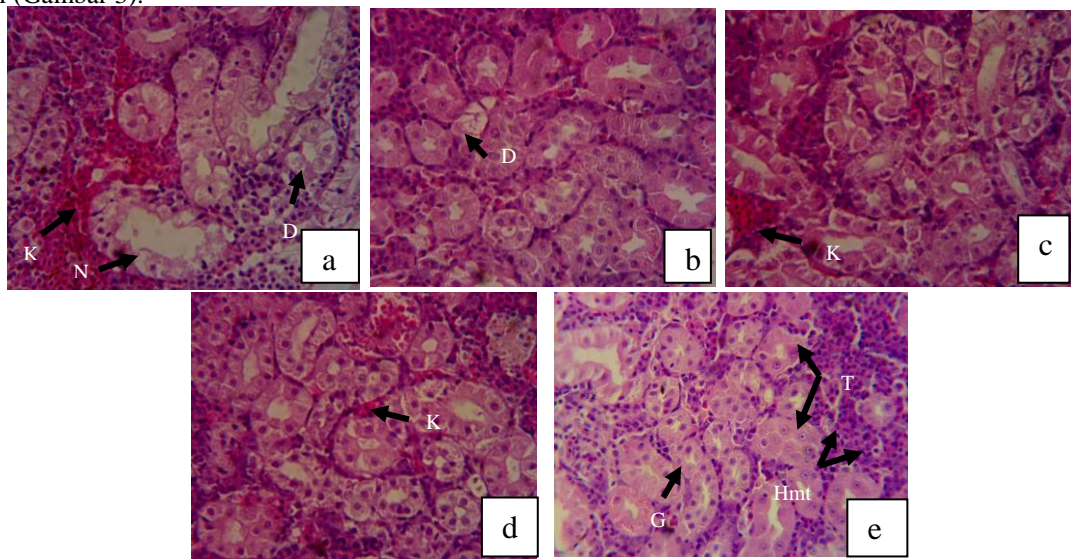
Tabel 2. Kelulushidupan Ikan Patin Pasca Perendaman Ekstrak Daun Ceremai

Perlakuan	Kelulushidupan (%)			Rerata (%)
	Ulangan 1	Ulangan 2	Ulangan 3	
A	0,00	0,00	10,00	3,33±5,77 ^a
B	10,00	0,00	10,00	6,67±5,77 ^a
C	30,00	70,00	80,00	60,00±26,46 ^{bc}
D	40,00	50,00	40,00	43,33±5,77 ^{bc}

Keterangan : Nilai dengan superskript yang sama pada tabel menunjukkan tidak adanya perbedaan yang nyata ($P < 0,05$). Perlakuan A (dosis 0 ppm); B (dosis 1000 ppm); C (Dosis 1500 ppm); dan D (dosis 2000 ppm).

Hasil analisis ragam yang dilakukan menunjukkan ($P < 0,05$), sehingga diketahui bahwa penggunaan ekstrak daun ceremai dengan metode perendaman pada dosis yang berbeda berpengaruh nyata terhadap kelulushidupan ikan patin yang diinfeksi *A. hydrophila*. Hal ini di duga karena kandungan bahan aktif yang terdapat dalam daun ceremai. Berdasarkan hasil analisis skrining fitokimia yang dilaporkan oleh Hidayati *et al.* (2013) diperoleh bahwa pada ekstrak daun ceremai memiliki kandungan bahan aktif berupa polifenol, tanin, flavonoid, dan saponin. Dari hasil kelulushidupan ikan patin juga membuktikan bahwa ekstrak daun ceremai memiliki kemampuan untuk mengobati ikan patin yang diinfeksi *A. hydrophila* dengan nilai kelulushidupan tertinggi pada perlakuan C (1500 ppm) sebesar 60%, hal ini diduga karena adanya kandungan tanin dan flavonoid dalam ekstrak daun ceremai (Chakraborty *et al.*, 2012) yang berfungsi sebagai antibakteri dan antiinflamansi (Sudarno *et al.*, 2011 dan Haryani *et al.*, 2012). Hasil ini juga didukung dari analisis ragam yang menunjukkan bahwa penggunaan ekstrak daun ceremai berpengaruh nyata terhadap kelulushidupan ikan patin yang diinfeksi *A. hydrophila*, dengan dosis terbaik 1500 ppm.

Hasil dari pengamatan histopatologi ginjal ikan patin menunjukkan bahwa terdapat kelainan ginjal pada ikan uji (Gambar 3).



Keterangan:

- Perubahan histopatologi ginjal pada ikan patin tanpa perendaman (0 ppm).
- Perubahan histopatologi ginjal dengan perlakuan 1000 ppm.
- Perubahan histopatologi ginjal dengan perlakuan 1500 ppm.
- Perubahan histopatologi ginjal dengan perlakuan 2000 ppm.
- Jaringan ginjal normal tanpa infeksi *A. hydrophila* dan perendaman.

Gambar 3. Histopatologi Ginjal Ikan Patin (*pangasius hypophthalmus*) pada 14 hari pasca infeksi *Aeromonas hydrophila* dan Pasca perendaman (Pewarnaan H-E Perbesaran 400x). Pada jaringan hematopoetik (Hmt) terjadi kelainan berupa Kongesti (K). Pada Glomerulus (G) dan Tubulus (T) terjadi kelainan berupa Nekrosis (N), Degenerasi (D).

Berdasarkan hasil pengamatan histopatologi terlihat bahwa gambar 3 memperlihatkan kelainan yang terdeteksi berupa kongesti, nekrosis dan degenerasi pada jaringan ginjal ikan patin yang diinfeksi *A. hydrophila*. Perlakuan A merupakan perlakuan yang paling banyak mengalami kelainan pada jaringan ginjal dibandingkan dengan perlakuan B, C dan D. Perlakuan A (tanpa dilakukan perendaman) (Gambar 3a) mengalami kelainan



paling berat dimana terdapat nekrosis, kongesti dan degenerasi. Kelainan berupa degenerasi juga ditemukan pada perlakuan B, sedangkan kelainan berupa kongesti ditemukan pada perlakuan A, C dan D. Degenerasi merupakan kelainan yang diduga karena adanya akumulasi lemak berlebih dalam sitoplasma. Lubis (2014) menyatakan bahwa degenerasi ditandai dengan adanya ruang kosong dengan batas yang jelas, serta terdapatnya tumpukan sel warna hitam. Nekrosis juga ditemukan pada jaringan ginjal perlakuan A. Hal ini diduga karena terjadi reaksi peradangan yang menimbulkan kerusakan pada jaringan yang diikuti dengan kematian sel akibat adanya infeksi *A. hydrophila*. Pernah dilaporkan oleh Sukarni *et al.* (2012) bahwa adanya nekrosis menyebabkan terjadinya respon peradangan pada jaringan yang masih hidup disekitar daerah yang terjadi nekrosis. Tresnati *et al.* (2007) juga menambahkan bahwa kelainan jaringan ginjal akibat nekrosis menggambarkan keadaan dimana terjadi penurunan aktivitas jaringan dengan mulai hilangnya beberapa bagian sel satu demi satu dari satu jaringan yang dalam waktu singkat akan mengalami kematian. Struktur organ ginjal juga terlihat kelainan berupa kongesti. Kongesti merupakan pembendungan darah akibat adanya gangguan sirkulasi yang dapat mengakibatkan kekurangan oksigen dan zat gizi (Triadayani *et al.*, 2010). Kelainan yang sama juga pernah ditemukan oleh Asniatih *et al.* (2013), pada ikan lele dumbo yang diinfeksi *A. hydrophila*.

Pada penelitian ini dosis terbaik yang digunakan terdapat pada perlakuan C yaitu 1500 ppm, dimana dari hasil histopatologi menunjukkan kelainan paling ringan dibanding perlakuan lain.

KESIMPULAN

Berdasarkan dari hasil penelitian ini, maka kesimpulan yang dapat diambil adalah perendaman menggunakan ekstrak daun ceremai (*Phyllanthus acidus* (L.) Skeels.) berpengaruh nyata terhadap kelulushidupan ikan patin (*Pangasius hypophthalmus*) yang diinfeksi *Aeromonas hydrophila* dengan dosis terbaik pada perlakuan C (1500ppm) yaitu 60%. Hasil pengamatan histopatologi pada jaringan ginjal diketahui adanya kelainan berupa nekrosis, degenerasi vakuola dan kongesti.

Ucapan Terimakasih

Penelitian ini merupakan sebagian dari penelitian payung yang dilakukan oleh Dr.Ir. Sarjito, M.App.Sc. Pada kesempatan ini penulis mengucapkan banyak terimakasih kepada Handung Nuryadi, S.Kel, Bapak Marsudi, dan Tim Penyakit 2010 yang telah membantu dalam menyelesaikan penelitian ini. Disampaikan pula terimakasih kepada kepala Laboratorium Budidaya Perairan, UPT Laboratorium Terpadu Universitas Diponegoro, Petani pembudidaya ikan patin di wilayah Ngrajek Magelang dan Balai Karantina Ikan dan Pengendalian Mutu Kelas II, Tanjung Emas, Semarang

DAFTAR PUSTAKA

- Ajizah, A. 2004. Sensitivitas *Salmonella typhimurium* terhadap Ekstrak Daun Jambu Biji (*Psidium guajava*) *Bioscientie*. 1 (1) : 31-38.
- Asniatih, M. Idris dan K. Sabilu. 2013. Studi Histopatologi pada Ikan Lele Dumbo (*Clarias garapinus*) yang Terinfeksi Bakteri *Aeromonas hydrophila*. *Jurnal Mina Laut Indonesia*, FPIK Universitas Halu Oleo, Kendari, 3 (12): 13-21.
- Bell, S.M., J.N. Pham and G.T. Fisher. 2009. *Antibiotic Susceptibility Testing by the CDS Method, a Manual for Medical and Veterinary Laboratories*. Department of Microbiology, 953 hlm.
- Chakraborty, R., Biplab De and N. Devanna, S. Sen. 2012. *Antiinflammatory, Antinociceptive and Antioxidant Activities of Phyllanthus acidus L. Extracts*. *Asian Pacific Journal of Tropical Biomedicine*.
- Diding HP., Sarsono dan R.P.A. Putranto. 2010. Pengaruh Ekstrak Daun Ceremai (*Phyllanthus acidus* [L.] Skeels) terhadap Ekspresi CD4⁺ Bronkus pada Mencit Modelasma Alergi. *Jurnal*. 7 (2): 82 – 86.
- Haryani, A., R. Grandiosa, I.D. Buwono dan A. Santika. 2012. Uji Efektivitas Daun Pepaya (*Carica papaya*) untuk Pengobatan Infeksi Bakteri *Aeromonas hydrophila* pada Ikan Mas Koki (*Carassius auratus*). *Jurnal Perikanan dan Kelautan*. 3 (3): 213-220.
- Hidayati, D.Y.N., W. Barlianto dan P.F. Lestari. 2013. Uji Efektivitas Ekstrak Daun Ceremai (*Phyllanthus acidus* (L.) Skeels.) sebagai Antimikroba terhadap Bakteri *Salmonella typhi* secara *IN VITRO*. *Jurnal Penelitian*, Universitas Brawijaya.
- Kementrian Kelautan dan Perikanan. 2013. KKP Targetkan Produksi Patin 1,1 Juta Ton. http://www.kkp.go.id/index.php/mobile/arsip/c/8912/KKP-Targetkan-Produksi-Patin-11-Juta-Ton/?category_id=34. Siaran Pres (27 Mei 2014).
- Kurniawan, A. 2011. Seleksi Bakterial Antagonis Larva Patin Siam (*Pangasius hypophthalmus*) terhadap *Aeromonas hydrophila*. *Jurnal Sumberdaya Perairan*, AKUATIK, 5 (1): 1 – 4.



- Lubis, F. A., M. Riauaty and H. Syawal. 2012. *Histology of Liver and Kidney of *Mystus nemurus* That Immersed With *Curcuma xanthorrhiza*, ROXB Extract*. Faculty of Fisheries and Marine Science Riau University Pekanbaru.
- Muslim, M.P. Hotly dan H. Widjajanti. 2009. Penggunaan Ekstrak Bawang Putih (*Allium sativum*) untuk Mengobati Benih Ikan Patin Siam (*Pangasius hypophthalmus*) yang Diinfeksi Bakteri *Aeromonas hydrophilla*. *Jurnal Akuakultur Indonesia*, 8(1): 91-100.
- Pratiwi, Y.C., T. Haryono dan Y.S.Rahayu. 2013. Efektifitas Daun Ceremai (*Phyllanthus acidus* (L) *skeels*) terhadap Mortalitas Larva *Aedes aegypti*. *Lentera Bio*. 2 (3): 197 – 201.
- Rahmaningsih, S. 2007. Pengaruh Ekstrak Sidawayah dengan Konsentrasi yang Berbeda untuk Mengatasi Infeksi Bakteri *Aeromonas hydrophila*. *Jurnal Aquasains*.
- Sarjito., O.K. Radjasa, A.H.C. Haditomo dan S.B. Prayitno. 2013. *Causative Agent Motile Aeromonas* pada Ikan Lele (*Clarias gariepinus*) di Sentra Produksi Provinsi Jawa Tengah, dipresentasikan pada Seminar Masyarakat Akuakultur Indonesia, Solo.
- Sudarno, F.A. Setiorini dan H. Suprpto. 2011. Efektifitas Ekstrak Tanaman Meniran (*Phyllantus nururi*) sebagai Antibakteri *Edwardsiella tarda* secara *In Vitro*. *Jurnal Ilmiah Perikanan dan Kelautan*, 3 (1) : 103-108
- Sukarni, Maftuch dan H. Nursyam. 2012. Kajian Penggunaan Ciprofloxacin terhadap Histologi Insang dan Hati Ikan Botia (*Botia macracanthus*, Bleeker). *Stasiun Karantina Ikan Sulthan Thaha Jambi*, 2 (1): 6-12.
- Tresnati, J., M.I. Djawad dan A. S. Bulqish. 2007. Kerusakan Ginjal Ikan Pari Kembang (*Dasyatis kuhlii*) yang Diakibatkan oleh Logam Berat Timbel (Pb). *Jurnal Sains dan Teknologi*, 7 (3): 153 - 160.
- Triadayani, A.E., R. Aryawati dan G. Diansyah. 2010. Pengaruh Logam Timbal (Pb) terhadap Jaringan Hati Ikan Kerapu Bebek (*Cromileptes altivelis*), *Maspari Journal*, 01: 42 – 47.
- Yuhana, M., I. Normalia dan Sukenda. 2008. Pemanfaatan Ekstrak Bawang Putih *Allium sativum* untuk Pencegahan dan Pengobatan pada Ikan Patin *Pangasionodon hypophthalmus* yang Diinfeksi *Aeromonas hydrophila*. *Jurnal Akuakultur Indonesia*. 7(1): 95 – 107.